

# 심장 자상 후에 발생한 삼첨판막 폐쇄부전의 삼첨판막 성형술

—1예 보고—

이석열\* · 김동현\* · 이승진\* · 이철세\* · 이길노\*

## Tricuspid Valve Repair for Tricuspid Valve Insufficiency Following a Cardiac Stab Injury

- One case report -

Seock Yeol Lee, M.D.\*, Dong-Hyun Kim, M.D.\*, Seong-Jin Lee, M.D.\*, Chol-Sae Lee, M.D.\*, Kihl-Rho Lee, M.D.\*

A 51-year-old male was admitted three month previously with a cardiac stab injury and he underwent direct cardiac repair. He had no problem after this event. He complained of dyspnea that started 2 months after the original injury. Echocardiography showed severe tricuspid regurgitation and so, chordac replacement and ring annuloplasty was performed. Herein we report on a case of tricuspid valve repair for treating tricuspid insufficiency following a cardiac stab injury.

(Korean J Thorac Cardiovasc Surg 2007;40:376-379)

- Key words:**
1. Tricuspid valve surgery
  2. Regurgitation
  3. Annuloplasty, tricuspid
  4. Trauma
  5. Stab wound

### 증례

51세 환자가 3개월 전에 좌측 전 흉부 자상으로 본원 응급실에 내원하였다. 응급실 내원 당시 혈압은 60/40 mmHg, 심박동수는 분당 128회, 호흡수는 분당 37회였으며 쇼크 상태였다. 심장의 손상으로 판단하고 즉각 응급수술을 시행하였다. 정중흉골절개를 하고 우심실에 약 2 cm의 자상이 있어서 직접봉합을 하였다. 이후 환자는 별다른 문제 없이 수술 10일 후에 퇴원을 하였다. 또한 퇴원 전에 시행한 심장 초음파에서도 별다른 이상소견이 없었다. 환자는 과거력상 3년 전부터 당뇨로 경구혈당제를 복용하고 있는

것 외에는 가족력상에도 별다른 소견은 없었다. 수술 후 약 1개월이 지나 환자는 갑작스런 호흡곤란을 호소하였다. 신체검사상 경정맥 울혈, 간비대, 복수 그리고 부종은 없었다. 청진상 흉골 좌연을 따라서 수축 시 심잡음이 청진되어 심장초음파를 시행하였다.

심장 초음파상 삼첨판막의 중격유두근(septal papillary muscle)에서 기시하는 건삭들이 파열되어 있는 것이 관찰되었으며 수축기 시 삼첨판막의 중격엽이 우심방 내로 탈출(prolapse)되어 심한 삼첨판막 역류증이 관찰되었다(Fig. 1).

그 외 말초 혈액 검사, 전해질 검사 그리고 생화학적 검사상 특이소견은 없었다. 단순흉부 방사선 사진에서는 심장이 약간 커진 것 외에는 특이 소견은 없었다(Fig. 2). 외

\*순천향대학교 의과대학 천안병원 흉부외과학교실

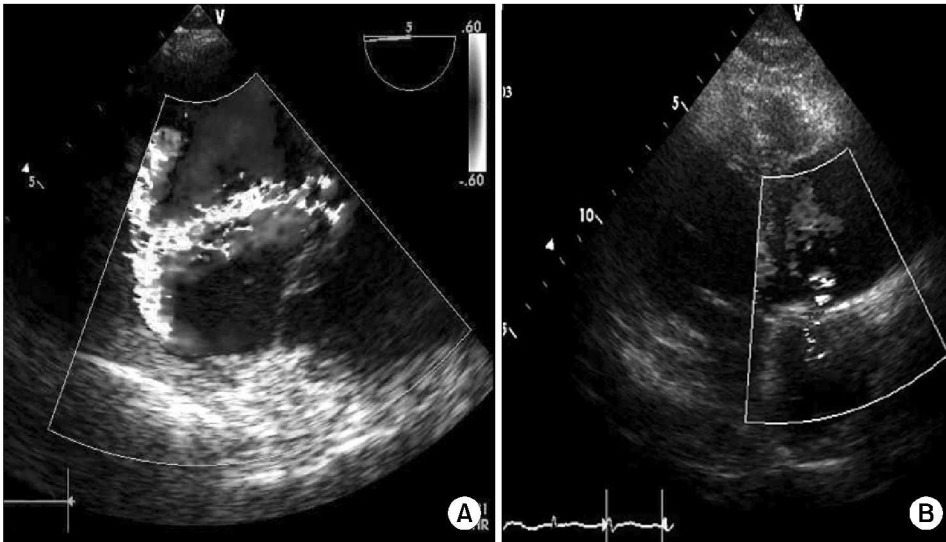
Department of Thoracic and Cardiovascular Surgery, Cheonan Hospital, Soonchunhyang University College of Medicine

논문접수일 : 2007년 2월 21일, 심사통과일 : 2007년 3월 17일

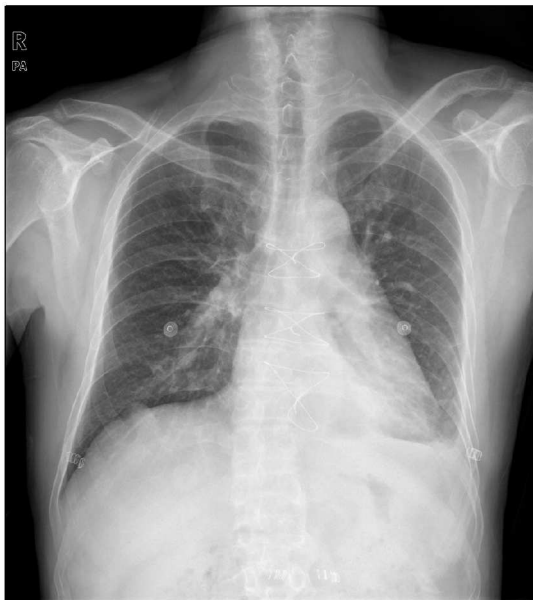책임저자 : 이석열 (330-72) 충남 천안시 봉명동 23-20, 순천향대학교 의과대학 천안병원 흉부외과학교실

(Tel) 041-570-2193, (Fax) 041-575-9674, E-mail: csdoctor@schch.co.kr

본 논문의 저작권 및 전자매체의 지적소유권은 대한흉부외과학회에 있다.



**Fig. 1.** Pre-operative echocardiography (A) showing severe tricuspid insufficiency. Post-operative echocardiography (B) showing trivial tricuspid insufficiency.



**Fig. 2.** Chest PA showing mild cardiomegaly.

상성 삼첨판막 폐쇄부전으로 진단을 하고 수술을 하였다. 수술은 전신마취 하에 전통적인 정중 흉골 절개술을 시행하였다. 흉골과 심막의 유착, 심막과 심장과의 유착을 박리 후 통상적인 심폐우회를 하였으며 직장 체온은 28°C까지 내렸다. 심장정지 상태에서 우심방을 열고 삼첨판막을 관찰하였다. 중격판막의 접합면(commisure)에 붙어 있는 건삭 중 일부가 유두 근으로부터 분리되어 있었다(Fig. 3). 건삭의 길이를 측정하여 5-0 PTFE 봉합사를 이용하여 새로운 건삭을 2개 조성하고 36 mm Edward 판막링을 이용

하여 삼첨판막 성형술을 시행 후 수술을 끝냈다(Fig. 3). 수술 당일 인공호흡기를 이탈하였으며 이후 수술 경과는 양호하였다. 수술 후 심장초음파 검사에서도 삼첨판막 폐쇄부전은 교정되었다(Fig. 1). 수술 2개월이 지난 현재 환자는 별다른 문제 없이 정상생활을 하고 있다.

## 고 찰

외상에 의한 심장손상은 크게 관통상과 비관통상인 둔상성 손상으로 나눌 수 있다. 둔상성 심장손상은 교통사고가 주 원인이며 관통성 심장손상의 경우는 칼, 유리, 총알 등이 원인이 될 수 있다. 관통성 심장 손상은 심장의 해부학적 구조상 우심실에서의 발생 빈도가 가장 높고 그 외 좌심실, 우심방, 좌심방의 순이다[1]. 비관통성으로 둔상에 의한 삼첨판막의 역류증은 드물게 발생한다고 보고 되었으나[2] 관통성 자상에 의한 삼첨판막의 역류증의 보고는 이보다도 더욱 드물다. 또한 다른 심장판막과는 달리 단독으로 삼첨판막의 역류가 있는 경우는 장시간 동안 증세가 없을 수 있다[3]. 심장의 관통성 손상 후에 심장 내 손상은 수주가 지난 후에 임상적으로 명백해지는 경우가 있다. 그 이유는 주변조직의 부종이 감소하고, 폐쇄성 응괴가 용해되고, 가장자리(edge)의 섬유성 수축이나 심실 확장 후에 심장 내 손상이 명백해진다고 한다[4]. 본 증례의 경우도 심장자상은 우심실의 중간부에 위치하여 있었으며 자상으로 인해 삼첨판 중격판막의 일부 건삭이 파열되었으나 위의 경우와 같은 이유로 판막의 폐쇄 부전이 후에 진단된 것으로 추측한다.

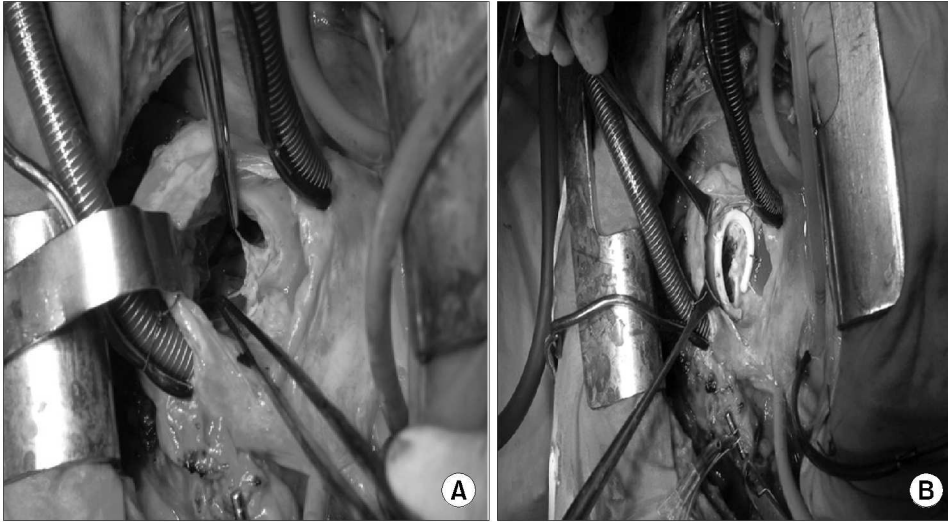


Fig. 3. Operative findings showing rupture of chordae tendinae (A) and ring annuloplasty (B).

삼첨판막 역류증의 증상은 운동 시 호흡곤란과 피로감이 가장 흔한 초기 증상이며 만약 치료하지 않을 경우 우심실부전까지 초래될 수 있다. 신체 검사에서 간 종대, 경정맥 울혈 등이 가장 흔한 이학적 소견이지만 일정하지 않고, 그 외 사지부종과 복수 등이 나타날 수 있다. 흉골의 좌하연을 따라 수축기 잡음이 들리는 경우가 많으나 심잡음은 들리지 않고 흡기시에만 들을 수 있는 경우도 있다. 삼첨판막 역류증의 진단은 임상 양상과 심장초음파 검사, 심도자술로 진단할 수 있다. 특히, 심장초음파 검사는 가장 유용한 비침습적 검사로서 확장된 우심방과 우심실을 볼 수 있으며 건삭 파열이나 유두근 파열로 인해 우심방 내로 탈출된 삼첨판엽의 이상여부를 관찰할 수 있다. 최근에는 색채 도플러 심초음파를 이용하여 삼첨판 역류의 원인과 중증도를 더 정확히 파악할 수 있으며 특히 경식도 초음파는 심장의 이상여부를 더 정확히 평가할 수 있다[5]. 이렇듯 심장 초음파가 유용하나 Knott-Craig 등[1]은 응급 상황에서 초음파를 시행하는 것은 비효과적이고 시간을 낭비하는 일이며 응급상황에서는 곧바로 수술을 하는 것을 권고하였다. 본 증례의 경우도 처음 심장 자상을 입고 응급실에 내원하였을 때 심장초음파를 시행하지 않았는데 환자의 혈압이 떨어지고 의식이 반혼수 상태로 악화되는 상황이었어서 바로 수술실로 환자를 옮겨서 수술을 진행하였다. 그 외 몇몇 저자들은 생명을 위협하는 손상이 있으면 초기수술을, 심실결손이나 판막 손상이 있으나 환자상태가 안정적인 경우에는 지연수술을 추천하기도 하였다[6]. 또한 만성적인 삼첨판폐쇄부전은 우심의 부하를 증가시켜 우심을 확장되도록 하여 결국 우심실

의 기능을 손상시킨다. 따라서 조기 수술은 우심실의 기능 손상을 최소화하고 수술 이후에 우심실 박출률을 호전시키며 우심실의 크기를 줄여서 우심실을 재구성할 수 있다[7]. 수술 방법으로는 과거에는 삼첨판치환술이 주로 사용되었으나, 최근에는 삼첨판성형술이 시행된다. 그리고 수술 이후에도 삼첨판성형술이 삼첨판치환술보다 내구성과 지속적인 항응고제를 복용하지 않아도 되는 장점이 있어 앞으로 수술 기법의 발전과 더불어 외상에 의한 삼첨판폐쇄부전에 중요한 치료방침이 될 것이다[8]. 그러나 수술이 너무 지연되었던 경우에는 불가역성의 우측 심실근 기능부전이 발생되었으며 판막의 수축과 위축이 발견되어 판막성형술을 시행하기 어려웠다고 한다[5]. 그러므로 손상시기와 수술시기 사이에 기간이 단축될수록 판막대치술보다 판막성형술로 좋은 결과를 얻을 수 있다[5]. 본 환자에 있어서는 처음 내원 당시 우심실의 자상으로 대량 출혈과 쇼크가 발생되어 응급으로 심장봉합술을 시행 후 퇴원하였다가 호흡곤란이 발생되었으며 심장초음파소견도 심한 삼첨판막의 폐쇄부전 소견을 보여 수술을 시행하였다. 환자 수술 당시 건삭의 파열이 있었으며 삼첨판륜의 확장이 있었으나 판막소엽들은 비교적 정상소견으로 삼첨판륜 성형술과 건삭 재건술을 시행하였다. 수술 후 환자는 합병증 없이 회복되어 현재 정상생활을 하고 있다.

#### 참 고 문 헌

1. Knott-Craig CJ, Dalton RP, Rossouw GJ, Barnard PM. Penetrating cardiac trauma: management strategy based on 129

- surgical emergencies over 2 year. Ann Thorac Surg* 1992; 53:1006-9.
2. McDonald ML, Orszulak TA, Bannon MP, Zietlow SP. *Mitral valve injury after blunt chest trauma. Ann Thorac Surg* 1996; 61:1024-9.
  3. Morelli S, Perrone C, Bernardo ML, Voci P. *Flail tricuspid valve in a patient with history of stab chest wound. Int J Cardiol* 1998;66:111-3.
  4. Topaloglu S, Aras D, Cagli K, et al. *Penetrating trauma to the mitral valve and ventricular septum. Tex Heart Inst J* 2006; 33:392-5.
  5. Chirillo F, Totis O, Cavarzerani A, et al. *Usefulness of trans-thoracic and transoesophageal echocardiography in recognition and management of cardiovascular injuries after blunt chest trauma. Heart* 1996;75:301-6.
  6. Shabidnoorai S, Ameli M. *Post traumatic tricuspid insufficiency: when to intervene? J Cardiovasc Surg (Torino)* 1991; 32:585-8.
  7. Mukherjee D, Nader S, Olano A, Garcia MJ, Griffin BP. *Improvement in right ventricular systolic function after surgical correction of isolated tricuspid regurgitation. J Am Soc Echocardiogr* 2000;13:650-4.
  8. Maisano F, Lorusso R, Sandrelli L, et al. *Valve repair for traumatic tricuspid regurgitation. Eur J Cardiothorac Surg* 1996;10:867-73.

=국문 초록=

51세 환자가 3개월 전에 심장 자상으로 본원에 입원하여 심장봉합수술을 받았다. 이후 별다른 소견 없이 지내다가 약 2개월 전부터 발생한 호흡곤란을 주소로 내원하였다. 심장초음파상 심한 삼첨판막 폐쇄부전이 관찰되었으며 삼첨판막의 건삭치환술과 판윤 성형술을 실시하였다. 이에 저자들은 심장 자상 후에 발생한 삼첨판막 폐쇄부전을 판막성형술로 치료하였기에 증례보고를 하는 바이다.

- 중심 단어 : 1. 삼첨판막 수술  
2. 역류  
3. 판윤성형술  
4. 외상  
5. 자상